








## TUMORES FILÓIDES GIGANTES (VARIANTES BENIGNA E MALIGNA): ALTERAÇÕES CLÍNICAS, TRATAMENTO CIRÚRGICO E SEGUIMENTO AMBULATORIAL – RELATOS DE CASOS

GIANT PHYLLODES TUMORS (BENIGN AND MALIGN VARIANT):  
CLINICAL CHANGES, SURGICAL TREATMENT AND AMBULATORY FOLLOW-UP  
– CASE REPORTS

 ROSANA ZABULON FEIJÓ BELLUCO<sup>1</sup>,  PAULO EDUARDO SILVA BELLUCO<sup>2</sup>,  
 VICTOR HUDSON DE LACERDA BORGES<sup>3</sup>,  RAFAELA DEBASTIANI GARCIA<sup>4</sup>,  
 CARLA BORGES SANTOS<sup>4</sup>,  JÚLLIA EDUARDA FEIJÓ BELLUCO<sup>5</sup>,  
 CARMÉLIA MATOS SANTIAGO REIS<sup>6</sup>

<sup>1</sup> Especialista em Mastologia; Docente de medicina da Escola Superior de Ciências da Saúde – ESCS. Brasília, DF-BR

<sup>2</sup> Mestre em Ciências da Saúde pela Escola Superior de Ciências da Saúde – ESCS. Brasília, DF-BR

<sup>3</sup> Acadêmico de medicina da Escola Superior de Ciências da Saúde – ESCS. Brasília, DF-BR

<sup>4</sup> Especialista em Ginecologia e Obstetrícia – Hospital Regional da Asa Norte – HRAN. Brasília, DF-BR

<sup>5</sup> Acadêmica da faculdade de medicina – Centro Universitário Euro Americano – UNIEURO Brasília, DF-BR

<sup>6</sup> Doutora em Dermatologia pela Universidade Federal do Estado do Rio de Janeiro; Coordenadora da Pós –Graduação e Extensão da Escola Superior de Ciências da Saúde – ESCS – Brasília, DF-BR

### RESUMO

Os Tumores Filoides são tumores fibroepiteliais raros da mama, representando menos de 1% de todas as neoplasias mamárias, acometendo mulheres na faixa etária de maior incidência entre 40 e 50 anos. Com comportamento biológico variável, o espectro de apresentação benigna se confunde com o fibroadenoma celular e, no outro extremo, o maligno apresenta semelhanças com outras neoplasias malignas da mama. Geralmente, aparecem na forma de tumoração palpável, lisa, multinodular, firme, móvel e indolor, com achados mamográficos e ultrassonográficos anormais. O crescimento tumoral costuma ser rápido, sem correlação com maior risco de malignidade. O diagnóstico é confirmado por avaliação histopatológica. O tratamento é eminentemente cirúrgico, sendo indicada excisão com margens livres e, até mesmo, mastectomia, a depender da extensão tumoral. É importante a presença de margens livres, visto que isso contribui para a redução das recidivas locais, muito comuns nesse tipo de tumor. Radioterapia adjuvante é controversa na literatura, mas parece reduzir a recorrência, sem alterar a mortalidade. Esse artigo descreve 02 casos de Tumor Filoides, variante benigna e maligna, com os quais objetivamos ressaltar a importância do diagnóstico diferencial e adequado tratamento cirúrgico, visando menor morbidade pós-operatória.

**Palavras Chaves:** *Tumor Filoide, Neoplasias da Mama, Mastectomia.*



## ABSTRACT

Phylloid Tumors are rare fibroepithelial tumors of the breast, representing less than 1% of all breast neoplasms, affecting women in the age group with the highest incidence between 40 and 50 years. With a variable biological behavior, the spectrum of benign presentation is confused with cellular fibroadenoma and, not the other extreme, the malignant presents similarities with other malignant neoplasms of the breast. Indicate, appear as a palpable, smooth, multinodular, firm, mobile and painless tumor, with abnormal mammographic and ultrasound findings. Tumor growth is usually rapid, with no correlation with increased risk of malignancy. The diagnosis is confirmed by histopathological evaluation. The treatment is eminently surgical, with excision with free margins and even mastectomy, a tumor-dependent extension being indicated. The presence of margins is important, since this contributes to the reduction of local recurrences, very common in this type of tumor. Adjuvant radiotherapy is controversial in the literature, but it appears to reduce recurrence without changing mortality. This article requires 02 cases of Phylloid Tumor, a benign and malignant variant, with which we aim to emphasize the importance of differential diagnosis and adequate surgical treatment, especially less postoperative morbidity.

**Keywords:** *Phyllodes Tumor, Breast Neoplasms, Mastectomy.*

## INTRODUÇÃO

Os Tumores Filoides (TF) são tumores fibroepiteliais raros da mama, representando menos de 1% de todas as neoplasias mamárias, podendo ocorrer em qualquer idade, predominando em mulheres entre 35 e 55 anos<sup>1</sup>. Os tumores filoides podem crescer lenta ou rapidamente, bem como exibir um padrão de crescimento bifásico. À medida que crescem, podem distorcer o contorno da mama e até mesmo causar necrose por pressão da pele sobreposta. Linfadenopatia axilar palpável pode ser identificada em até 20% dos pacientes, mas, essencialmente, trata-se de processo reativo, sendo raro o envolvimento metastático de linfonodos<sup>2</sup>. O comportamento biológico dos TF é muito variável. Em sua forma menos agressiva, comportam-se como fibroadenomas, apesar da tendência a recidivar localmente após excisão sem margens amplas, com segurança mínima de 1cm. Na outra extremidade do espectro, podem apresentar componente metastático, algumas vezes degenerando histologicamente em lesões sarcomatosas que carecem de um componente epitelial. A apresentação clínica inclui tumoração mamária palpável, lisa, multinodular, firme, móvel e indolor, além de achados mamográficos e ultrassonográficos anormais<sup>3,4</sup>. O diagnóstico deve ser suscitado na presença de tumor mamário

grande (> 3 cm) e/ou de crescimento rápido, sendo confirmado por análise histopatológica. A semelhança entre os TF e o fibroadenoma celular tornam a core biopsy inconclusiva em alguns casos, sendo necessária excisão cirúrgica da lesão para confirmação diagnóstica<sup>5</sup>. Há associação entre tumores de maior grau acontecendo em pacientes mais velhas sendo que, nos casos de disseminação metastática, a via preferencial é hematogênica<sup>6,7</sup>. O tratamento é, preferencialmente, cirúrgico, sendo a excisão com margens livres a primeira escolha, sem linfadenectomia axilar pela baixa probabilidade de metástase linfática<sup>7</sup>. A radioterapia adjuvante é controversa, sendo descrita redução da taxa de recidivas, porém sem redução de mortalidade. A terapia hormonal não é utilizada no tratamento desses tumores<sup>7,8</sup>. Dada a raridade da doença, os dados disponíveis na literatura sobre TF incluem revisões retrospectivas e grandes estudos unicêntricos<sup>8</sup>.

## RELATO DE CASO (Benigno)

Paciente de 51 anos, 02 gestações prévias e partos cesáreas, procurou atendimento em Pronto Socorro de Ginecologia com queixa de ulceração em lesão extensa, de aproximadamente 15 cm em mama esquerda, há dois meses. Relata que, há dois



anos, percebeu aumento gradual da mesma mama, associado a mastalgia e que, há um ano, notou a presença de um nódulo. Sem outras doenças concomitantes, a paciente negava tabagismo e história familiar de câncer de mama. Ao exame físico, notava-se extensa lesão ulcerada, que ocupava quase toda a mama esquerda, deformante, de cor escura, com áreas de necrose e secreção serossanguinolenta fétida. (Figura 1)

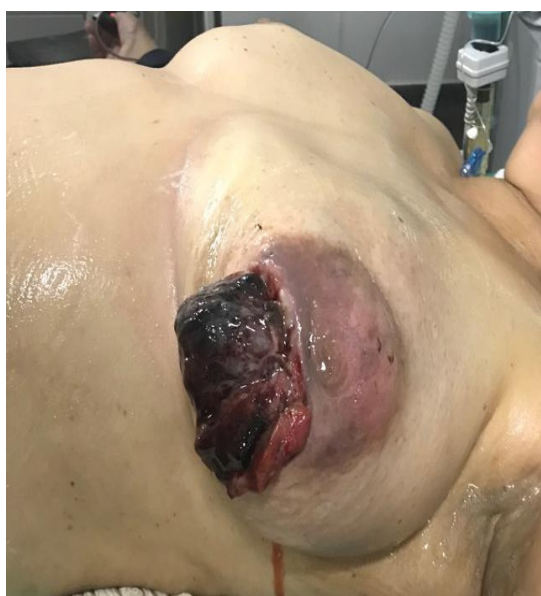
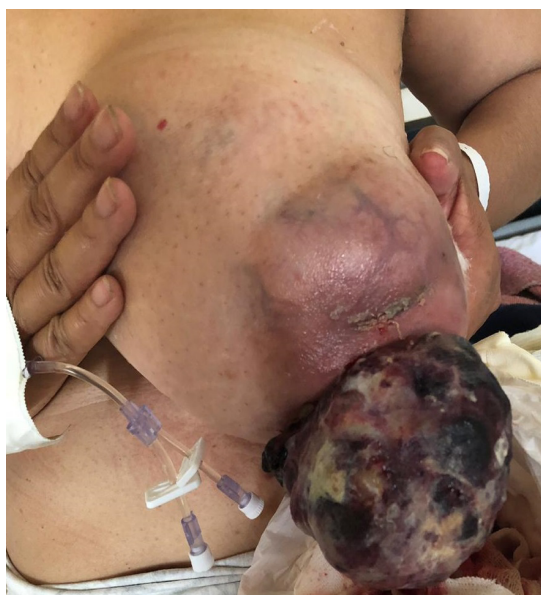
FIGURA 1 – Lesão ulcerada, com áreas de necrose ocupando quase toda a mama esquerda.

À ultrassonografia mamária foram evidenciadas lesões nodulares, áreas císticas de permeio, que se estendiam aos quatro quadrantes da mama, classificada como BIRADS IV B, sendo aventada hipótese diagnóstica de tumor filóide. A mamografia mostrou lesão de contorno lobulado em mama esquerda, ocupando quase toda a mama, também sugestiva de tumor filóide (BIRADS IV B) (Figura 2).

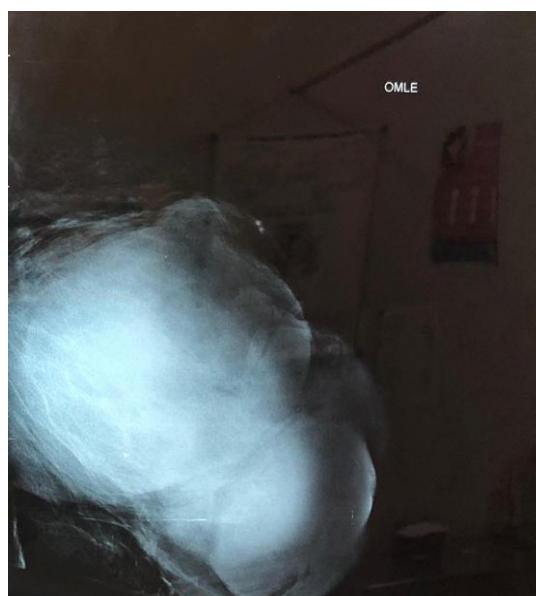
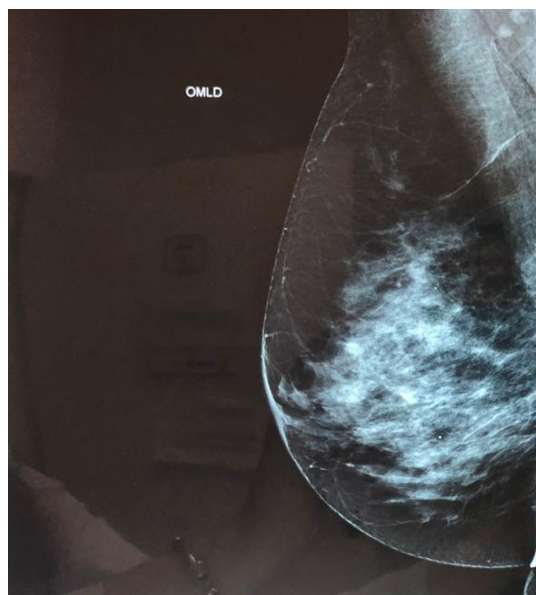


FIGURA 2 – Mamografia demonstrando lesão multinodular à esquerda. BIRADS IV B.



Após análise histopatológica de biópsia incisional, confirmou-se a hipótese diagnóstica. Em duas semanas, a paciente foi submetida a mastectomia simples, poupadora de pele à esquerda, com retirada do complexo areolomamilar comprometido pelo tumor. Estudo anatomopatológico da peça demonstrava peso de 900 gramas, com 18 cm no maior diâmetro e componente neoplásico de 13 x 11 x 7 cm. Concluiu-se tratar de tumor filóide benigno, ulcerado, com margens cirúrgicas livres. A paciente evoluiu bem no pós operatório e segue em acompanhamento semestral no ambulatório de Mastologia, sem sinais de recidiva até o momento (Figura 3).

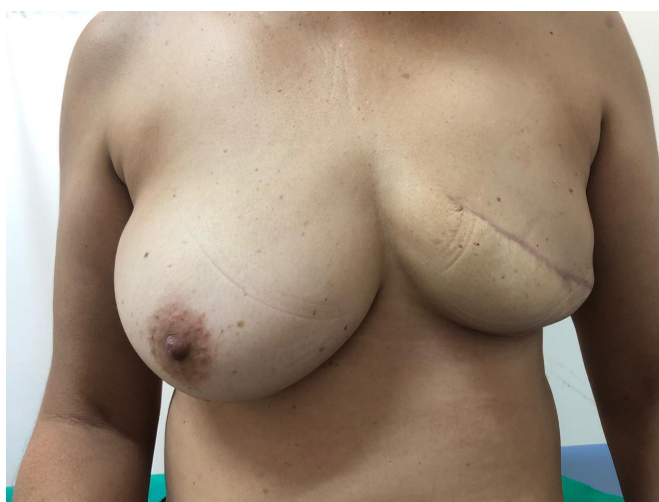

FIGURA 3 – Paciente em acompanhamento ambulatorial, com boa evolução clínica e sem sinais de recidivas locais.

## RELATO DE CASO (Maligno)

Paciente de 67 anos, 06 gestações prévias e partos normais, procurou o Pronto Socorro de Ginecologia com queixa de lesão ulcerada na mama direita há 3 meses, associada a mastalgia intensa à direita e secreção fétida local. Nesse período, relata perda ponderal involuntária de 6 kg e aumento progressivo da lesão, que à consulta acometia praticamente toda a mama. Negava doenças concomitantes

e referia tabagismo ativo há 40 anos. Ao exame físico, notava-se tumoração de aspecto necrótico, ocupando todos os quadrantes da mama direita, com secreção fétida local (Figura 4).

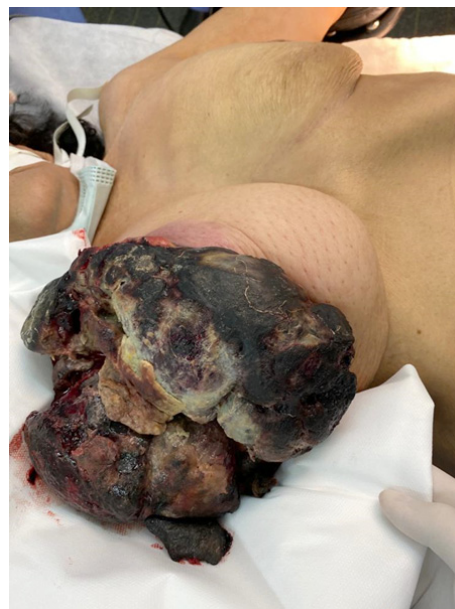
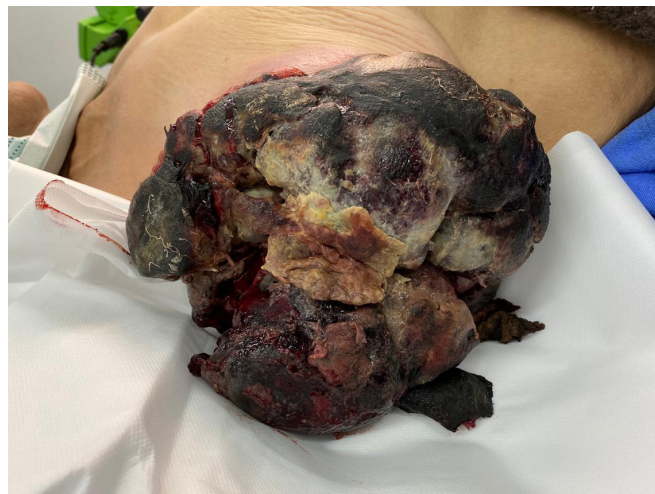
FIGURA 4 – Lesão tumoral ulcerada, necrótica, ocupando quase a totalidade da mama direita.

A paciente realizou *core biopsy*, cujo resultado foi neoplasia maligna pouco diferenciada, de alto grau, em mama e pele à direita, com marcação de fatores prognósticos de neoplasia mamária



à imunohistoquímica: Receptor de Estrógeno negativo, Receptor de Progesterona negativo, KI67 positivo 50%, HER2 negativo. Foi então submetida a mastectomia direita com biópsia de linfonodo sentinela (Figura 5).

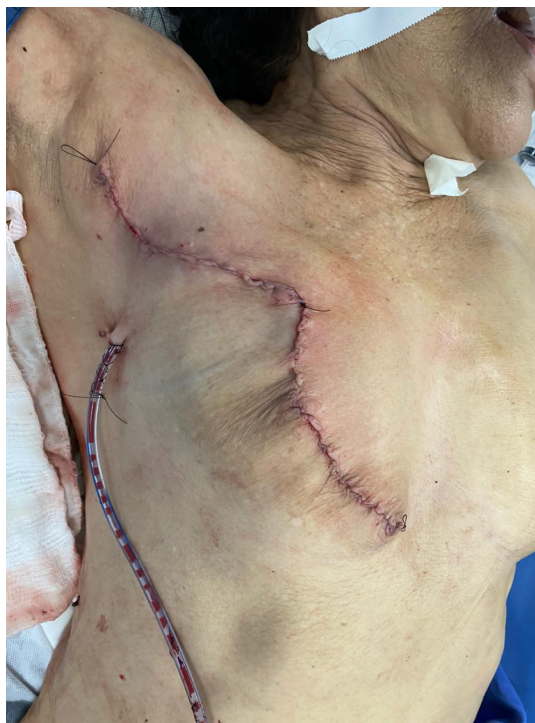

FIGURA 5 – Paciente submetida a mastectomia direita, com biópsia de linfonodo sentinela.

A conclusão anatomopatológica relatava aspectos histológicos de tumor filóides maligno da mama (cistosarcoma filóides). Ainda, mama direita com dimensões de 21 x 15 x 9,5 cm, com aspecto epitelióide de alto grau e necrose em 60% da neoplasia, além de pele ulcerada e acometida pela lesão maligna, com aréola e mamilo livres de invasão. As margens eram livres e não foi evidenciada invasão vascular. Presença de 30 figuras de Mitose em 10 CGA nas áreas sarcomatosas, dois linfonodos isolados e 0 comprometidos. À Imunohistoquímica: KI67 45%, RE e RP negativos. A paciente foi encaminhada para seguimento ambulatorial na Oncologia Clínica, que iniciou radioterapia adjuvante.

## DISCUSSÃO

Tumores Filóides (TF) são tipos raros de neoplasia fibroepitelial, responsáveis por 0,3 a 1% dos tumores da mama<sup>1,7,8</sup>. Possuem um espectro de apresentação: benigna e borderline em cerca de 75% dos casos, e maligna nos restantes 25%<sup>8</sup>. Essa classificação é feita, essencialmente, por análise histopatológica considerando grau de celularidade estromal, atipia nuclear, contagem mitótica e aspecto das bordas tumorais<sup>7,8,11</sup>. Apesar dos critérios, a diversidade de constituição dos tumores torna essa estratificação desafiadora. A importância de se classificar o tipo de TF se dá, principalmente, pelo prognóstico de recidivas, que podem acontecer em até 30% dos casos, sendo os benignos associados a maiores recidivas locais (10-17%) e os malignos a eventos metastáticos (23-30%)<sup>7,8,9</sup>. Cabe ressaltar a grande semelhança entre os tumores filóides benignos e o fibroadenoma celular (FA), sendo mais facilmente diferenciados quando em estágio avançado. A avaliação por core biopsy é limitada por essa semelhança histopatológica, sendo necessária excisão cirúrgica para maior acurácia diagnóstica<sup>5,6,7</sup>. Tumores Filóides acometem pacientes entre 35-55 anos, essencialmente<sup>1,11</sup>, como a paciente da variante benigna, com 51 anos. A apresentação clínica costuma ser unilateral, como nos casos descritos, com lesões nodulares indolores de crescimento acelerado. A velocidade de crescimento não possui correlação direta com malignidade<sup>9,11</sup>. Na literatura, são descritos tumores variando, normalmente, entre 4 a 7 cm, usualmente de aspecto móvel, com superfície multinodular, não dolorosa, podendo apresentar regiões de ulceração e necrose. Os casos relatados apresentavam tamanho maior, porém com ultrassonografia compatível e mastalgia associadas. Adenopatia está presente em até 20% dos pacientes, mas verdadeiro acometimento metastático para axila é raro, já que a disseminação é usualmente hematogênica, com sítios preferenciais pulmonares, abdominais e ósseos<sup>7,8,9</sup>. Conforme descrito na literatura, o



diagnóstico pré-operatório dos casos relatados teve como base exames de imagem e avaliação histopatológica. A ultrassonografia é indicada pela conveniência e por não ser invasiva, sendo encontradas características como massas lobuladas, com limites claros e interior hipoecoico. Variantes malignas apresentam microcalcificações com frequência, porém não costumam seguir o padrão ultrassonográfico de outros cânceres de mama em termos de eco atenuação<sup>5-8</sup>. O tratamento nos casos de TF é cirúrgico, sendo indicada excisão com margens livres de, no mínimo, 1 cm, visando reduzir os riscos de recidivas locais. Embora a definição de margem adequada não é consensual na literatura, uma revisão sistemática com metanálise mostrou que independentemente do grau tumoral, margens cirúrgicas de pelo menos 1 cm garantem menos riscos de recidiva local<sup>12</sup>. Todavia, outros estudos realizados investigaram o potencial de recorrência em margens inferiores a 1cm e concluíram que o único factor preditor para a recorrência é uma margem positiva<sup>13</sup>.

Mastectomia também é realizada, sem indicação de linfadenectomia por conta da rara disseminação linfática de potenciais metástases<sup>7,9,10</sup>. A realização de BGS não está indicada independentemente da abordagem cirúrgica mamária escolhida. No caso da variante maligna, 02 linfonodos suspeitos palpáveis foram avaliados e negativos. Margens positivas, fibroproliferação em tecido mamário circundante e necrose estão associadas com maiores taxas de recorrência, podendo, nesse caso, ser tratadas da mesma maneira, com alto grau de sucesso<sup>5,8,9</sup>. Nos casos descritos, ambas as lesões eram necrosadas, porém não recorreram. O uso de radioterapia pós-operatória, como no segundo caso, vem aumentando, apesar de ainda ser controverso na literatura, sendo encontrada menor taxa de recidivas, porém sem redução na mortalidade geral<sup>7</sup>. Apesar de receptores de estrogênio e progesterona serem

encontrados em 58-75% dos casos, não há benefício comprovado de hormonioterapia<sup>7,8</sup>. Finalmente, o acompanhamento ambulatorial de pacientes é importante para avaliar a presença de recidivas<sup>9</sup>. Esforços devem ser empregados para alcançar excisão com margens livres, reduzindo as recidivas. Morte é um evento raro (2%) e, normalmente, associada a tumores com características histopatológicas uniformes de agressividade<sup>7-10</sup>. As pacientes dos casos descritos seguem em acompanhamento ambulatorial sem sinais de recidiva local e/ou a distância.

## CONCLUSÃO

Os tumores filoides são entidades raras, representando menos de 1% de todas as neoplasias mamárias. Os dados na literatura são escassos no que se refere às condutas diagnósticas e terapêuticas, normalmente embasados em séries e relatos de casos. Até então, considera-se a abordagem dos TF baseada no tripé: avaliação clínica, radiológica e histopatológica, por meio do qual se pretende alcançar maior acurácia diagnóstica. O diagnóstico é realizado maioritariamente por microbiópsia. A biópsia incisional é importante para afastar neoplasia mamária localmente avançada, como nos casos apresentados, dada a manifestação da lesão ulcerada, pela extensão da lesão, bem como para programação de ato cirúrgico. A velocidade com que o tumor se desenvolve não está associada a maior risco de malignidade e há tendência importante de recidivas, especialmente nas variantes malignas, ressaltando a importância da excisão cirúrgica com margens livres. O seguimento clínico ambulatorial com exames de imagem é indicado e, apesar de ainda controversos, os tratamentos com radioterapia e quimioterapia devem ser individualizados.



## REFERÊNCIAS BIBLIOGRÁFICAS

1. Chaney AW, Pollack A, McNeese MD, et al. Primary treatment of cystosarcoma phyllodes of the breast. *Cancer* 2000; 89:1502.
2. Reinfuss M, Mituš J, Duda K, et al. The treatment and prognosis of patients with phyllodes tumor of the breast: an analysis of 170 cases. *Cancer* 1996; 77:910.
3. Calhoun K, Allison KH, Kim JN, et al. Phyllodes tumors. In: *Diseases of the breast*, Harris J, Lippman ME, Morrow M, Osborne KC (Eds), Lippincott Williams and Wilkins, 2014.
4. Tavassoli FA, Devilee P. and genetics of tumours of the breast and female genital organs. In: *World Health Organization Classification of Tumours*, IARC Press, Lyons 2003. p.99.
5. Strode M, Khoury T, Mangieri C, Takabe K. Update on the diagnosis and management of malignant phyllodes tumors of the breast. *The Breast* [Internet]. 2017 Jun;33:91–6. Available from: <https://linkinghub.elsevier.com/retrieve/pii/S0960977617300462>
6. Karim RZ, Gerega SK, Yang YH, et al. Phyllodes tumours of the breast: a clinicopathological analysis of 65 cases from a single institution. *Breast* 2009; 18:165.
7. Zhou Z-R, Wang C-C, Yang Z-Z, Yu X-L, Guo X-M. Phyllodes tumors of the breast: diagnosis, treatment and prognostic factors related to recurrence. *J Thorac Dis* [Internet]. 2016 Nov;8(11):3361–8. Available from: <http://jtd.amegroups.com/article/view/10314/9276>
8. Tan BY, Acs G, Apple SK, Badve S, Bleiweiss IJ, Brogi E, et al. Phyllodes tumours of the breast: A consensus review. *Histopathology*. 2016;68(1):5–21.
9. Zhang Y, Kleer CG. Phyllodes Tumor of the Breast: Histopathologic Features, Differential Diagnosis, and Molecular/Genetic Updates. *Arch Pathol Lab Med* [Internet]. 2016 Jul 1;140(7):665–71. Available from: <http://meridian.allenpress.com/aplm/article/140/7/665/65332/Phyllodes-Tumor-of-the-Breast-Histopathologic>
10. Ogunbiyi S, Perry A, Jakate K, Simpson J, George R. Phyllodes tumour of the breast and margins: How much is enough? *Can J Surg*. 2019;62(1):E19–21.
11. Oprić S, Oprić D, Gugić D, Granić M. Phyllodes tumors and fibroadenoma common beginning and different ending. [Internet]. Vol. 36, *Collegium antropologicum*. 2012. p. 235–41. Available from: <http://www.ncbi.nlm.nih.gov/pubmed/22816226>
12. Toussaint A, Piaget-Rossel R, Stormacq C et al. Width of margins in phyllodes tumors of the breast the controversy drags on? – a systematic review and meta-analysis. *Breast Cancer Res Treat*. 2021 Jan;185(1):21-37
13. Wei Y, Yu Y, Ji Y, Zhong Y, Min N, Hu H, Guan Q, Li X. Surgical management in phyllodes tumors of the breast: a systematic review and meta-analysis. *Gland Surg*. 2022 Mar;11(3):513-523.

### *Correspondência:*

ROSANA BELLUCO

e-mail: [rbelluco@icloud.com](mailto:rbelluco@icloud.com)

### *Data de recepção do artigo:*

01/04/2021

### *Data de aceitação do artigo:*

04/12/2022

