

# PORTAL VEIN CROSSING UP IN FRONT OF THE HEPATIC ARTERY

## VEIA PORTA CRUZA A ARTÉRIA HEPÁTICA PELA FRENTE

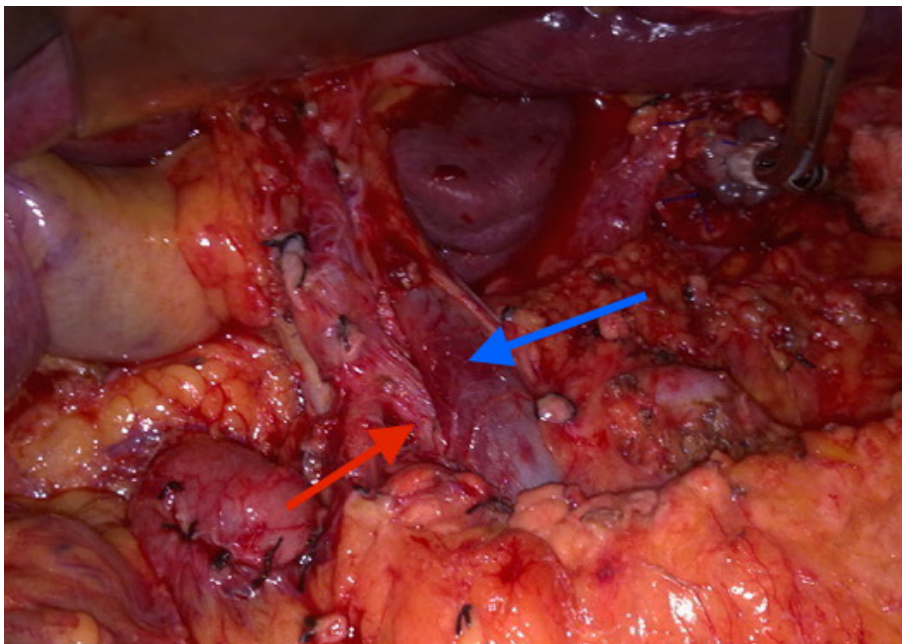
 PAULO MATOS COSTA<sup>1,2</sup>,  RUI ESTEVES<sup>2,3</sup>,  PATRÍCIA LAGES<sup>1,2</sup>

<sup>1</sup> Hospital Garcia de Orta

<sup>2</sup> Faculdade de Medicina da Universidade de Lisboa

<sup>3</sup> Centro Hospitalar Lisboa Norte

An anatomic rare variation disclosed during a D2 dissection and total gastrectomy for gastric cancer.



LEGEND: red arrow – hepatic artery; blue arrow – portal vein.

*Correspondência:*

PAULO MATOS DA COSTA

e-mail: paulomatoscosta@gmail.com

*Data de recepção do artigo:*

25/01/2020

*Data de aceitação do artigo:*

26/06/2020



<https://doi.org/10.34635/rpc.808>

Revista Portuguesa de Cirurgia (2020) [47]:71