



Revista Portuguesa
de

irurgia

II Série • N.º 29 • Junho 2014

ISSN 1646-6918

Órgão Oficial da Sociedade Portuguesa de Cirurgia

Iconografia Misteriosa

Mysterious Iconography

*Francisco Toscano¹, Rouslan Barybine², Nelson Silva²,
José Trindade-Soares³, José Guedes da Silva⁴*

¹ Interno do Complementar de Cirurgia Geral; ² Assistente Hospitalar de Cirurgia Geral;

³ Doutorado, Assistente Graduado de Cirurgia Geral;

⁴ Doutorado, Assistente Graduado de Cirurgia Geral, Responsável pelo Serviço

Centro Hospitalar Lisboa Central, EPE. Serviço de Cirurgia Geral – Polo do Hospital de Santo António dos Capuchos

Mulher de 52 anos, admitida no Serviço de Urgência do Centro Hospitalar de Lisboa Central (CHLC) por quadro de dor abdominal e vômitos com duas semanas de evolução, agravado por obstipação.

Tratava-se de uma doente com anemia em estudo e suspeita ecográfica de neoplasia do ângulo hepático, sem confirmação endoscópica à data da observação na Urgência.

No estudo imagiológico no Serviço de Urgência constataram-se, em Rx simples do abdómen em pé e em TAC abdominal e pélvica, as imagens que em seguida se apresentam, sem que se pudesse explicar o aparente conteúdo intestinal evidenciado.

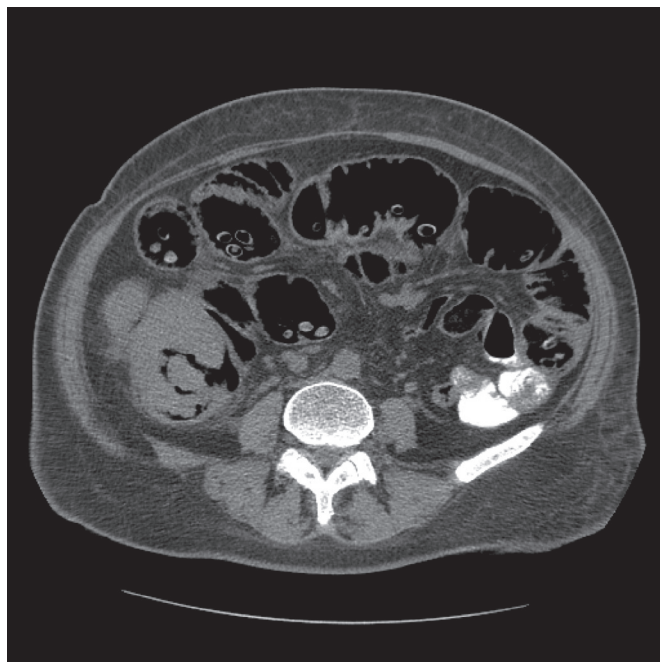


FIGURA 1

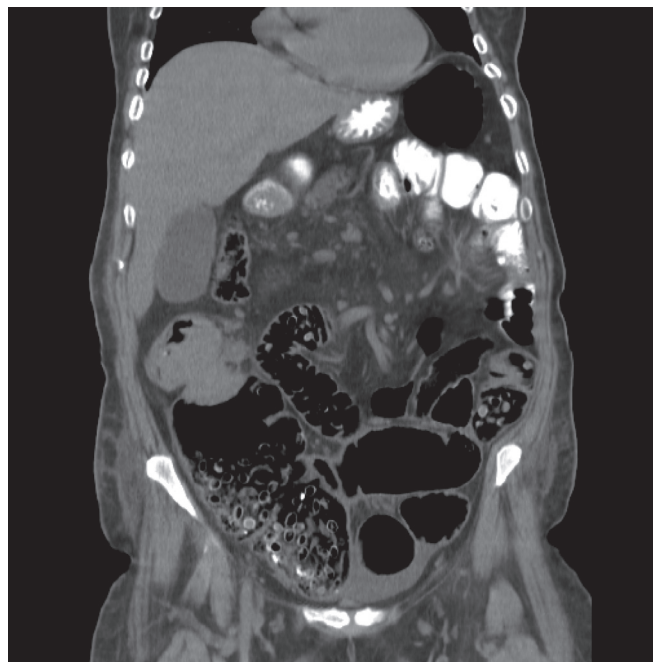


FIGURA 2



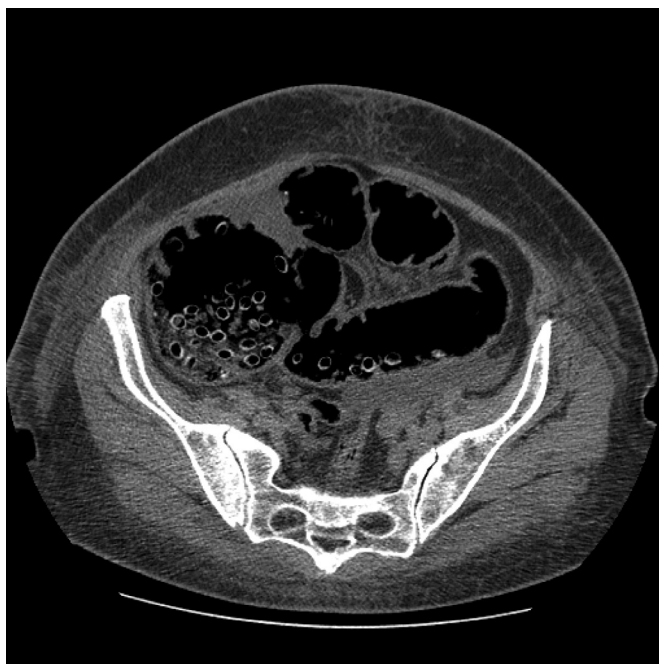

FIGURA 3

Perante a situação clínica a doente foi operada, tendo-se constatado tumor oclusivo do ângulo hepático do cólon. Procedeu-se a hemicolecotomia direita alargada com anastomose mecânica latero-lateral com GIA 80. Pós-operatório dentro da normalidade.

Ressecção cirúrgica obtida: R0. Exame anatomopatológico: diagnóstico de adenocarcinoma do cólon de baixo grau (OMS-2010). p T3 N0 Mx.

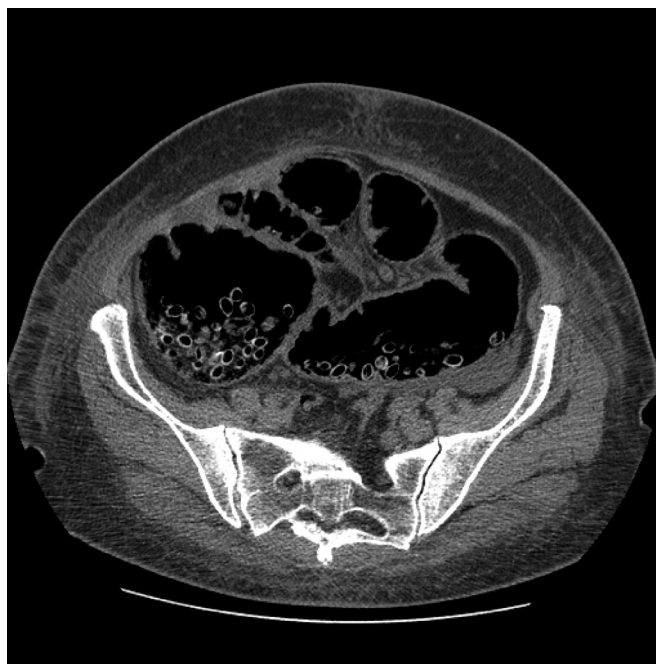

FIGURA 4

A abertura da peça operatória revelou que as imagens observadas na TAC correspondiam a centenas de caroços de cereja. A doente, portadora de oligofrenia, ingeria cerejas com caroço em quantidades importantes, dando origem a esta interessante imagiologia, sem que, no entanto, tivesse qualquer relação com o quadro clínico apresentado.

Correspondência:
FRANCISCO TOSCANO
e-mail: fnbtoscano@gmail.com

Data de recepção do artigo:
19-01-2014

Data de aceitação do artigo:
16-06-2014



