



Revista Portuguesa  
de

# irurgia

II Série • N.º 4 • Março 2008

ISSN 1646-6918

Órgão Oficial da Sociedade Portuguesa de Cirurgia

# Hiperparatireoidismo – um diagnóstico não pensado

*João Capela Costa, Pedro Sá Couto, Filomena Valente, Susy Costa,  
Tiago Pimenta, Matos Lima, Cardoso de Oliveira*

Unidade de Cirurgia Endócrina e Mama. Serviço de Cirurgia Geral. Hospital de São João

## RESUMO

O hiperparatireoidismo primário (HPT1) tem uma prevalência entre 1:300 e 1:2000 na população. No entanto mais de 90 % dos casos não são diagnosticados. A definição de HPT1 assintomático é controversa uma vez que os doentes na sua maioria apresentam algum tipo de sintomatologia. Os doseamentos de cálcio são muito importantes na detecção de doentes pouco sintomáticos, particularmente entre as mulheres pós-menopáusicas. Os autores apresentam um estudo prospetivo referente aos 64 doentes operados por HPT1, numa Unidade de Cirurgia Endócrina, entre Fevereiro de 2002 e Dezembro de 2006. A idade média foi de 56 anos, com predomínio do sexo feminino (56/8). Da forma de apresentação salientam-se 26 achados (14 laboratoriais, 9 imagiológicos e 3 operatórios, embora quase todos os doentes apresentassem sintomas). Cinquenta e dois doentes tinham queixas ósteo-articulares, 35 HTA, 30 sintomas psiquiátricos e 28 litíase renal. O diagnóstico foi efectuado 18 vezes pelo endocrinologista, 16 pelo cirurgião, 9 pelo nefrologista, 9 pelo reumatologista, 8 pelo internista, 3 pelo clínico geral e 1 pelo dermatologista. A mediana do cálcio sérico foi de 11,0 mg/dl e a da PTHi foi de 172,4 pg/dl. As paratireóides removidas mediam 19 mm e pesavam 2,23 g, em média. Nesta série verificamos um grande número de achados como forma de apresentação e de lesões avançadas na altura do diagnóstico. A maior sensibilização de todos os clínicos para este tipo de patologia e a determinação de rotina do cálcio sérico, será com certeza a melhor forma de se efectuar o diagnóstico precoce do HPT1 e diminuir consequentemente a incidência observada de lesões dos órgãos-alvo.

## INTRODUÇÃO

O hiperparatireoidismo primário (HPT1) pode ser definido como a hipercalcemia resultante da secreção anómala de paratormona (PTH) pela glândula paratireoideia. É uma das endocrinopatias mais frequentes e tem uma prevalência entre 1:300 e 1:2000 na população [1-10]. No entanto mais de 90 % dos casos não são diagnosticados e a frequência ainda é subestimada em muitos países, continuando a verificar-se uma predominância franca de casos sintomáticos na altura do diagnóstico [3, 11]. Muitos doentes ainda são diagnos-

ticados tardiamente e chegam ao cirurgião após vários anos de tratamentos sintomáticos, apesar de terem passado por vários médicos, de diferentes especialidades.

Os doseamentos de cálcio são fundamentais para a detecção de doentes pouco sintomáticos, particularmente entre as mulheres pós-menopáusicas. O seu diagnóstico e tratamento precoce permitem a cura da doença numa percentagem alta de casos, evitando as lesões crónicas e incapacitantes dos órgãos-alvo [1, 2, 11, 12]. A definição de HPT1 assintomático é controversa uma vez que mesmo estes doentes na sua maioria apresentam algum tipo de sintomatologia [1, 3, 6, 7, 10, 13].



## MATERIAL E MÉTODOS

Nos Serviços de Cirurgia 3 e 4 (cuja junção resultou na Cirurgia B), Cirurgia B e Geral (resultante da fusão dos Serviços A e B) do Hospital de São João, operaram-se 96 doentes com HPT1 entre 1990 e Dezembro de 2006 (tabela 1).

Na Unidade de Cirurgia Endócrina de Cirurgia B, a partir de Fevereiro de 2002, foi criada uma base informatizada com os dados referentes aos doentes operados por hiperparatireoidismo. As observações são completadas com os registos efectuados na consulta externa.

Os autores apresentam um estudo prospectivo referente aos 64 doentes operados por HPT1, na Unidade de Cirurgia Endócrina de Cirurgia B, entre Fevereiro de 2002 e Maio de 2006 e de Cirurgia Geral entre Maio e Dezembro de 2006.

A idade média foi de 56 anos, com predomínio do sexo feminino (56/8).

Foi identificada a especialidade médica que efectuou o diagnóstico e estudada a forma de apresentação, a sintomatologia e a patologia associada ao hiperparatireoidismo, os exames subsidiários, o tratamento efectuado e os seus resultados e os exames anatomo-patológicos.

## RESULTADOS

O diagnóstico de HPT1 foi efectuado 18 vezes pelo endocrinologista, 9 pelo nefrologista, 9 pelo reumatologista, 8 pelo internista, 3 pelo clínico geral e 1 pelo dermatologista. Nos outros 16 casos foi o cirurgião quem diagnosticou o hiperparatireoidismo, 4 dos quais por sintomas sugestivos, 3 vezes no decurso do estudo de hipercalcemia, 2 em familiares de síndrome de MEN 2a, 4 ao realizar o exame ecográfico de um suposto nódulo da tireóide e por 3 vezes no decurso de cirurgia tireoideia.

Da forma de apresentação salientam-se os 26 achados: 14 laboratoriais, 9 imagiológicos e 3 operatórios, sendo num destes casos 1 adenoma paratireoideu a

Doentes (n)	HPT 1º
1990 – 1996	12
1996 – Fev. 2002	20
Fev. 2002 – Dez 2006	64
Total	96

Tabela 1

única patologia existente, embora apenas 2 destes 26 doentes não apresentassem realmente qualquer sintoma (tabela 2). Referiam artralguas 13 dos doentes diagnosticados por hipercalcemia (93%), assim como todos os achados imagiológicamente. Aproximadamente 2/3 dos hiperparatireoidismos achados apresentavam sintomatologia neuro-psiquiátrica: 9 dos laboratoriais, 6 dos imagiológicos e 2 dos operatórios. O estudo de uma família com síndrome de MEN 2a permitiu o diagnóstico dos outros 2 casos assintomáticos. Entre os 64 doentes, as queixas osteo-articulares foram o principal sinal de alarme para o clínico pensar no diagnóstico (n = 19). Tivemos um caso que se apresentou sob a forma de hiperparatireoidismo agudo com hipercalcemia grave, afundamento do estado de consciência e pancreatite.

Quando foram admitidos na nossa consulta, a grande maioria dos doentes (81 %) tinha sintomatologia e/ou antecedentes de doença osteo-articular e quase metade tinham clínica ou imagiologia de nefrolitíase (tabelas 3 e 4). Os sintomas neuro-psiquiátricos, a fadiga proximal, a HTA e a obstipação também foram referidos por quase 50 % dos doentes. A patologia tireoideia associada, 4 carcinomas papilares, 19 bócios nodulares e 3 doentes com síndrome de MEN 2a, foi o motivo para a realização de 26 tireoidectomias concomitantes. Uma outra doente era portadora de uma agenesia tireoideia congénita.

Cerca de 1/4 dos doentes apresentavam alterações no ECG e/ou no ecocardiograma.

Na data do internamento a mediana do cálcio sérico foi de 11,0 mg/dl e a da PTHi foi de 172,4 pg/dl.



Estes valores baixaram para 8,6 mg/dl e 24,4 pg/dl, respectivamente, no pós-operatório. Os níveis mais elevados foram encontrados entre os doentes com forma de apresentação renal ou neuro-psiquiátrica. No extremo oposto encontraram-se os casos encontrados imagiologicamente ou no decurso de estudo familiar (tabela 5). Em 10 dos nossos doentes os níveis de PTH não excediam em 30 % o limite superior da normalidade verificando-se em 6 deles oscilação dos valores ao longo do tempo com períodos em que se encontravam dentro dos limites normais. Encontramos também 7 casos sintomáticos de hipercalemia intermitente. Nesta série tivemos uma doente internada de urgência por hiperparatireoidismo agudo com cálcio sérico de 14,4 mg/dl e PTHi de 1540 pg/dl e 2 casos de carcinoma com calcemias de 12,8 mg/dl e 14,2 mg/dl e PTHi de 855 pg/dl e 1900 pg/dl, respectivamente.

Para a localização glandular, segundo o protocolo do Serviço, foi efectuada pelo cirurgião uma avaliação ecográfica no dia ou na véspera da paratireoidectomia. Foram localizadas correctamente 50 glândulas (78 % de eficácia, com sensibilidade de 83 % e um valor preditivo positivo de 93 %) com 4 falsos positivos (Figura 1). Através deste método imagiológico pudemos confirmar as duas recidivas de carcinoma paratireoideu. A incapacidade na localização ecográfica da glândula anómala aconteceu em 3 bócios multinodulares, em 3 casos de ectopia mediastínica e em 3 doentes com hiperplasia das paratireóides. Em 51 ocasiões recorreu-se ao cintilograma que evidenciou 35 paratireóides (69 % de eficácia, com sensibilidade de 74 % e um valor preditivo positivo de 94 %) com 4 falsos positivos (Figura 2).

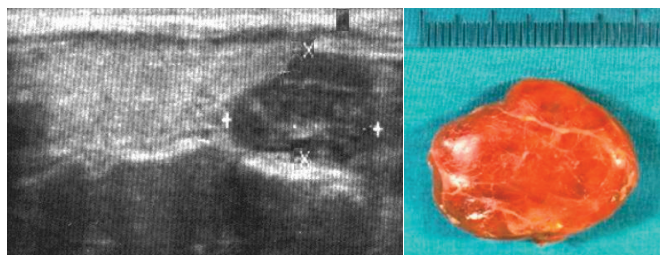


Figura 1

Realizaram-se 51 paratireoidectomias uniglandulares (80 %), das quais 48 por adenoma e 3 por neoplasia, 4 biglandulares por adenoma duplo (6 %) e 4 subtotais e 1 total com implante paratireoideu por hiperplasia (8 %). Nos outros 2 casos procedeu-se à exérese de recidiva de carcinoma da paratireóide, tireoidectomia e esvaziamento do compartimento central em bloco. Em 2 doentes não se encontrou a glândula anómala.

Efectuou-se cirurgia mini-invasiva 26 vezes (41 % das intervenções), das quais 14 por minicervicotomia e 12 videoassistidas. A localização e orientação glandular per-operatória foi eco e radioguiada em 19 pacientes, tendo sido necessário a conversão para uma incisão clássica numa intervenção. Nos 7 doentes restantes utilizou-se unicamente o apoio ultrassonográfico.

A PTH intra-operatória foi determinada nas últimas 51 paratireoidectomias.

Apenas num caso foi necessário esternotomia por paratireóide mediastínica, num total de 9 glândulas ectópicas encontradas (14 %): 5 tímicas e 4 mediastínicas extra-tímicas.

A morbidade resumiu-se a 2 paresias da corda vocal, a 2 hematomas que não necessitaram de drenagem, a 1 caso de desorientação psicomotora e a um hemotórax na doente submetida a esternotomia. Registou-se um caso de hipoparatiroidismo definitivo.

As paratireóides removidas em média pesavam 2,23 g e mediam 19 mm, com mínimos de 120 mg e 6 mm em casos de hiperplasia familiar e máximos de 26 g e 55 mm num caso de neoplasia. As paratireóides hiperplásticas eram mais pequenas e mais leves do que as

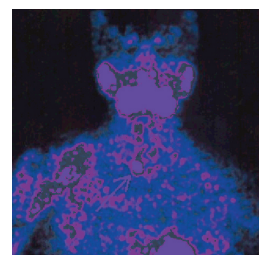


Figura 2



adenomatosas, enquanto que as mais volumosas correspondiam às neoplasias, duas das quais de localização mediastínica.

Foi detectada uma mutação no gene HRPT2 responsável pela síndrome hiperparatireoidismo e tumores nos maxilares hereditários (HPT-JT) numa doente com carcinoma e uma mutação do gene RET nos 3 doentes portadores de síndrome MEN 2a.

Registaram-se 4 persistências (2 mediastínicas já reoperadas) e 2 recidivas por carcinoma, uma das quais faleceu por hipercalcemia. Nos 2 casos de insucesso cirúrgico, em que as doentes mantiveram o hiperparatireoidismo, a investigação diagnóstica pós-operatória não revelou a localização da glândula anómala.

## DISCUSSÃO

O hiperparatireoidismo primário (HPT1) é uma das endocrinopatias mais frequentes. Este facto foi verificado após a inclusão dos valores de calcemia nos exames de rotina nos Estados Unidos, no Japão e em alguns países europeus, permitindo o diagnóstico de casos assintomáticos ou vagamente sintomáticos [1-9, 14]. Atinge mais frequentemente mulheres na 6ª década da vida e é uma doença cujas incidência e prevalência aumentam claramente com a idade [1, 3, 5, 6, 10, 12, 14, 15]. A frequência do HPT1 ainda é subestimada na maioria dos países. Em Portugal a realidade é a de uma predominância franca de casos sintomáticos na altura do diagnóstico [11]. Muitos doentes ainda chegam ao cirurgião tardiamente, após vários anos de tratamentos sintomáticos, apesar de terem passado por vários médicos, de diferentes especialidades e inclusivamente estarem medicados com suplementos de cálcio. Na maioria são mulheres pós-menopáusicas, polimedicadas e portadoras de várias patologias. O facto dos doentes numa fase inicial do HPT1 apresentarem apenas sintomas neuro-psiquiátricos inespecíficos, muitas vezes atribuídos à idade, assim como a elevada frequência de patologia ósteo-articular, de HTA e de litíase renal na população em geral e no idoso em particular serão, provavelmente, os motivos para o defi-

Forma de apresentação	n	%
Ósteo-articular	19	30
Hipercalcemia	14	22
Renal	9	14
Achado imagiológico	9	14
HTA	4	6
Achado operatório	3	5
Estudo familiar	2	3
Neuro-psiquiátrica	2	3
Dermatológica	2	3

Tabela 2

Sintomatologia	n	%
Ósteo-articular	52	81
Neuro-psiquiátrica	32	50
Fadiga	30	47
Cólica renal	28	44
Obstipação	26	41
Polidipsia	21	33
Assintomáticos	4	6

Tabela 3

Patologia associada	n	%
Ósteo-articular	52	81
HTA	35	55
Nefrolitíase	28	44
Cardíaca	16	25
Péptica	16	25
Litíase vesicular	9	14
Fracturas	8	13
Gota	4	6
Dermatológica	2	3
Pancreatite	1	2

Tabela 4



ciente diagnóstico precoce [4, 12]. Também a pouca sensibilização dos clínicos para este tipo de patologia impede, muitas vezes, a correcta valorização dos níveis alterados de calcemia.

Da forma de apresentação dos casos que apresentamos, salienta-se o elevado número de achados: 26, embora apenas 2 destes doentes não apresentassem realmente qualquer sintoma. Quando inquiridos, a grande maioria destes pacientes referia artralgias e sintomas neuro-psiquiátricos inespecíficos. Num quarto dos doentes que operamos, foi o cirurgião quem fez o diagnóstico, situação esta pouco admissível uma vez que estes hiperparatireoidismos passaram despercebidos aos clínicos assistentes, aos imagiologistas que rotularam os nódulos como tireoideus e, em 2 casos, a citologistas que classificaram a lesão como tumoral de provável origem folicular. Também em 3 casos o próprio cirurgião foi confrontado com o achado de uma paratireóide anómala durante uma tireoidectomia, sendo num destes casos o adenoma paratireoideu a única patologia existente. Este facto confirma a necessidade de se incluir o doseamento da calcemia no estudo pré-operatório de patologia tireoideia [16].

Na maioria dos relatos da literatura recente, o hiperparatireoidismo primário apresenta-se na forma assintomática, no entanto, esta é uma definição controversa uma vez que mesmo estes doentes na sua maioria, quando pesquisada, apresentam algum tipo de sintomatologia [1, 3, 6, 7, 10, 13]. Com o aumento do número de casos diagnosticados, o perfil da apresentação clínica, imagiológica e laboratorial sofreu mudanças graduais nas últimas décadas, passando do hiperparatireoidismo grave com doença óssea e renal típica, para casos cada vez menos sintomáticos, até o estado actual onde mais de 80 % dos casos são rotulados como “não apresentando sintomatologia” [1, 3, 4, 9, 14, 17]. Este facto levou à elaboração de guidelines de diagnóstico e terapêutica do HPT1 assintomático, actualizadas posteriormente em 2002 [8, 9]. As indicações actuais para cirurgia são: idade inferior a 50 anos, calcemia 1,0 mg/dl acima do limite superior do normal, clearance de creatinina diminuído em mais de 30% comparado com pessoas da mesma idade, calciúria superior a 400

mg/ 24h, densidade mineral óssea da coluna lombar, do colo do fémur ou do rádio distal, abaixo de 2,5 desvios padrão em relação ao pico de massa óssea (T score <-2.5) e impossibilidade de se efectuar um seguimento correcto dos doentes não operados. Estes critérios não foram aplicados nos nossos doentes uma vez que só tivemos 4 casos verdadeiramente assintomáticos, 2 dos quais portadores de síndrome de MEN 2a e os outros 2 achados operatórios. Quando foram admitidos na nossa consulta, a grande maioria dos doentes apresentava-se francamente sintomática, com queixas osteoarticulares, renais, neuro-psiquiátricas, obstipação e HTA. A alta percentagem de patologia tireoideia associada dificultou a localização paratireoideia e colocou-nos problemas na abordagem cirúrgica, nomeadamente ao limitar a realização de cirurgia mini-invasiva e ao nível dos cuidados necessários para a preservação das glândulas normais.

O HPT1 pode ser definido como a hipercalcemia resultante da secreção anómala de paratormona (PTH) pela glândula paratireoideia e é a causa mais comum de hipercalcemia em pacientes ambulatorios. O controle fisiológico da homeostase do cálcio é extremamente sensível e qualquer alteração dos seus níveis séricos deve ser valorizada. A regulação desta homeostase envolve a interacção da PTH, da vitamina D activa, do cálcio e do fósforo, de modo que a avaliação destes parâmetros é fundamental na suspeita desta patologia [6, 11, 18, 19]. O diagnóstico de HPT1 estabelece-se na presença de hipercalcemia e de uma PTH elevada ou inapropriadamente “normal”, o que se verifica entre 10% a 15% dos doentes [11, 15]. O aumento destes valores é insidioso na maioria dos casos e encontram-se significativamente mais elevados nos pacientes com doença severa [3]. Na rara situação de carcinoma da paratireóide, a hipercalcemia instala-se mais rapidamente e os níveis de cálcio e de PTHi geralmente são muito elevados, como pudemos verificar nos 2 casos que tratamos [20-23]. Na nossa série verificamos valores mais elevados nos doentes em que a queixa que alertou para o diagnóstico foi do foro renal, ao contrário do descrito noutras séries [17]. Os valores menos alterados encontraram-se entre os achados imagioló-



Forma de apresentação	PTH (pg/ ml)	Ca (mg/ dl)	Peso (g)	T (mm)
Ósteo-articular	170	11,0	1,0	16
Hipercalcemia	174	10,8	1,5	21
Renal	296	11,6	1,2	22
Achado imagiológico	110	10,2	0,5	20
HTA	164	11,3	1,0	16
Achado operatório	–	–	1,0	20
Estudo familiar	135	9,4	0,5	14
Neuro-psiquiátrica	883	12,1	9,8	29
Dermatológica	161	10,3	3,5	23

Tabela 5

gicos ou de estudo familiar. É raro o diagnóstico de HPT1 na presença de normocalcemia, que pode ser causada pela presença associada de níveis muito baixos de vitamina D ou por estarmos perante a variante normocalcémica do HPT1 [10, 14, 15, 24, 25]. Encontramos 7 casos sintomáticos de hipercalcemia intermitente, o que poderia ser explicado pela presença de outros factores responsáveis pela sintomatologia. [3, 24].

Embora o diagnóstico do hiperparatireoidismo seja clínico e bioquímico, a avaliação glandular imagiológica tem sido utilizada com frequência crescente [6, 11, 26, 27]. Esta avaliação pré-operatória facilita o sucesso terapêutico da cirurgia por determinar o envolvimento uni ou multiglandular, o tamanho e a localização das paratireóides e ao possibilitar programar cirurgia menos invasiva ou radical (na suspeita de carcinoma da paratireóide) e ainda por permitir o diagnóstico de patologia tireoideia associada. A eficácia do cirurgião na localização pré-operatória das paratireóides por ecografia pode ser superior à do radiologista em algumas instituições. A ecografia efectuada pelo cirurgião, complementada por cintigrafia nos casos de falha daquele meio imagiológico ou para realização de cirurgia radioguiada, tem sido, na nossa experiência, uma mais valia

para o tratamento do HPT1, com resultados comparáveis aos descritos na literatura [6, 27-29]. A falha na localização ecográfica da glândula anómala aconteceu em casos associados a bócio multinodular, em ectopias mediastínicas e em hiperplasia das paratireóides, situação em que os meios imagiológicos frequentemente só detectam as paratireóides maiores e não reconhecem a doença multiglandular.

A eficácia da paratireoidectomia na cura desta patologia varia entre 70 e mais de 95% em função do treino do cirurgião [1, 2, 6, 10, 12, 30, 31]. A eficácia da tratamento cirúrgico do HPT1 no nosso serviço rondou os 97%, embora 2 doentes com ectopia mediastínica tivessem sido operados em 2 tempos no mesmo internamento, após o insucesso da abordagem inicial. Nos 2 casos de insucesso cirúrgico, em que as doentes mantiveram o hiperparatireoidismo, a investigação diagnóstica pós-operatória ainda não revelou a localização da glândula anómala. Duas doentes com carcinoma tiveram recidiva aos 2 e 3 anos de seguimento.

A cirurgia mini-invasiva, em doentes seleccionados, tem múltiplas vantagens, nomeadamente ao nível do menor tempo operatório, de internamento e de recuperação, da menor morbilidade, dor, incisão e fibrose que condiciona [6, 32, 33]. Optou-se por paratireoidectomia mini-invasiva sempre que pré-operatoriamente foram localizadas 1 glândula ou 2 homolaterais, na ausência de patologia cirúrgica tireoideia ou de história familiar de hiperparatireoidismo ou ainda de suspeita de carcinoma paratireoideu. A localização glandular per-operatória foi eco e radioguiada com eficácia semelhante ao referido na literatura [34]. O doseamento intra-operatório de PTH foi fundamental para a comprovação da eficácia da paratireoidectomia, sobretudo nos casos em que se optou por uma abordagem selectiva da glândula afectada.

A paratireoidectomia em centros com experiência é uma intervenção segura e com uma baixa taxa de complicações [1, 7, 12]. Toda a morbilidade da presente série foi temporária e pode ser resolvida facilmente.

O tipo histológico responsável pelo HPT1 mais frequente é o adenoma único (80 – 90%), seguido da hiperplasia (10 - 20%), do adenoma duplo (5%) e do



carcinoma em último lugar (< 1%). O HPT1 apresenta-se normalmente de forma isolada e raramente, pode estar presente na forma familiar ou ser um dos componentes das neoplasias endócrinas múltiplas (MEN) do tipo 1 e do tipo 2a ou do hiperparatireoidismo e tumores nos maxilares hereditários (HPT-JT) [1, 2, 6, 14, 35]. Na nossa experiência estes números são algo diferentes uma vez que 83 % dos nossos doentes tinham doença uniglandular, 6% adenomas duplos, apenas 8% tinham hiperplasia e operamos 2 carcinomas. A diversidade dos resultados histológicos relativamente à literatura, nomeadamente no que concerne ao número reduzido de hiperplasias observado, poderá ser explicado pelo pequeno tamanho da série e por uma possível falha no diagnóstico da doença multiglandular, normalmente mais difícil de efectuar do que nos casos de adenoma. Em relação às características histológicas das paratireóides removidas é de referir que na nossa série eram, em média, bastante volumosas e correspondiam a situações de hiperparatireoi-

dismo grave com doença óssea e renal muito sintomática.

## CONCLUSÕES

Nesta série verificamos um grande número de “achados” como forma de apresentação e de lesões avançadas na altura do diagnóstico. A maior sensibilização de todos os clínicos, cirurgiões incluídos, para este tipo de patologia e a determinação do cálcio sérico nos exames laboratoriais de rotina, será com certeza a melhor forma de se efectuar o diagnóstico precoce do HPT1 dito “assintomático” e diminuir consequentemente a frequência observada de lesões dos órgãos-alvo.

A paratireoidectomia é a forma de tratamento eficaz e definitivo e tem uma taxa reduzida de complicações se for efectuada em centros vocacionados para a cirurgia endócrina.

## BIBLIOGRAFIA

1. Akerstrom, G., Non-familial primary hyperparathyroidism. *Semin Surg Oncol*, 1997. 13(2): p. 104-13.
2. Norton, J.A., Reoperation for missed parathyroid adenoma. *Adv Surg*, 1997. 31: p. 273-97.
3. Sivula A, P.R., Asymptomatic Hyperparathyroidism. *Textbook of Endocrine Surgery* In: Clark OH, Duh QY (eds), 1997: p. 327 - 32.
4. Pereira Cernadas, E, et al., Paratireoidectomia sob anestesia local. *Arquivos Portugueses de Cirurgia*, 1999. 8: p. 137-40.
5. Lundgren, E., et al., Population-based screening for primary hyperparathyroidism with serum calcium and parathyroid hormone values in menopausal women. *Surgery*, 1997. 121(3): p. 287-94.
6. Sosa, J.A. and R. Udelsman, New directions in the treatment of patients with primary hyperparathyroidism. *Curr Probl Surg*, 2003. 40(12): p. 812-49.
7. Eigelberger, M.S., et al., The NIH criteria for parathyroidectomy in asymptomatic primary hyperparathyroidism: are they too limited? *Ann Surg*, 2004. 239(4): p. 528-35.
8. NIH conference. Diagnosis and management of asymptomatic primary hyperparathyroidism: consensus development conference statement. *Ann Intern Med*, 1991. 114(7): p. 593-7.
9. Bilezikian, J.P., et al., Summary statement from a workshop on asymptomatic primary hyperparathyroidism: a perspective for the 21st century. *J Bone Miner Res*, 2002. 17 Suppl 2: p. N2-11.
10. Lal, G. and O.H. Clark, Diagnosis of primary hyperparathyroidism and indications for parathyroidectomy. *Textbook of Endocrine Surgery* In: Clark OH, Duh QY, Kebebew E (eds), 2005: p. 384-92.
11. Parente, F, et al., Hiperparatireoidismo primário: experiência dos Serviços de Medicina II dos H.U.C. *Arq Med*, 1995. 9: p. 124-127.
12. Kebebew, E., Q.Y. Duh, and O.H. Clark, Parathyroidectomy for primary hyperparathyroidism in octogenarians and nonagenarians: a plea for early surgical referral. *Arch Surg*, 2003. 138(8): p. 867-71.
13. Sywak, M.S., et al., Do the National Institutes of Health consensus guidelines for parathyroidectomy predict symptom severity and surgical outcome in patients with primary hyperparathyroidism? *Surgery*, 2002. 132(6): p. 1013-9; discussion 1019-20.





14. Bilezikian, J.P., et al., Primary hyperparathyroidism: new concepts in clinical, densitometric and biochemical features. *J Intern Med*, 2005. 257(1): p. 6-17.
15. Monteiro, S, J.L. Castedo, and J.L. Medina, Hiperparatireoidismo primário assintomático - Quando e como tratar? *Revista Portuguesa de Endocrinologia, Diabetes e Metabolismo*, 2006. 1: p. 23-30.
16. Lokey, J.S., R.M. Palmer, and J.A. Macfie, Unexpected findings during thyroid surgery in a regional community hospital: a 5-year experience of 738 consecutive cases. *Am Surg*, 2005. 71(11): p. 911-3; discussion 913-5.
17. Silverberg, S.J., et al., Nephrolithiasis and bone involvement in primary hyperparathyroidism. *Am J Med*, 1990. 89(3): p. 327-34.
18. Raposo, J.F., L.G. Sobrinho, and H.G. Ferreira, A minimal mathematical model of calcium homeostasis. *J Clin Endocrinol Metab*, 2002. 87(9): p. 4330-40.
19. Kinder, B.K. and A.F. Stewart, Hypercalcemia. *Curr Probl Surg*, 2002. 39(4): p. 349-448.
20. Hoelting, T., et al., Surgical treatment of parathyroid carcinoma (Review). *Oncol Rep*, 2001. 8(4): p. 931-4.
21. Kebebew, E., Parathyroid carcinoma. *Curr Treat Options Oncol*, 2001. 2(4): p. 347-54.
22. Lumachi, F., S.M. Basso, and U. Basso, Parathyroid cancer: etiology, clinical presentation and treatment. *Anticancer Res*, 2006. 26(6C): p. 4803-7.
23. Poissonnet, G., et al., [Parathyroid carcinoma]. *Bull Cancer*, 2006. 93(3): p. 283-7.
24. Siperstein, A.E., et al., Normocalcemic hyperparathyroidism. Biochemical and symptom profiles before and after surgery. *Arch Surg*, 1992. 127(10): p. 1157-6; discussion 1161-3.
25. Silverberg, S.J. and J.P. Bilezikian, "Incipient" primary hyperparathyroidism: a "forme fruste" of an old disease. *J Clin Endocrinol Metab*, 2003. 88(11): p. 5348-52.
26. Kamaya, A., A. Quon, and R.B. Jeffrey, Sonography of the abnormal parathyroid gland. *Ultrasound Q*, 2006. 22(4): p. 253-62.
27. Kettle, A.G. and M.J. O'Doherty, Parathyroid imaging: how good is it and how should it be done? *Semin Nucl Med*, 2006. 36(3): p. 206-11.
28. Solorzano, C.C., D.M. Carneiro-Pla, and G.L. Irvin, 3rd, Surgeon-performed ultrasonography as the initial and only localizing study in sporadic primary hyperparathyroidism. *J Am Coll Surg*, 2006. 202(1): p. 18-24.
29. Van Husen, R. and L.T. Kim, Accuracy of surgeon-performed ultrasound in parathyroid localization. *World J Surg*, 2004. 28(11): p. 1122-6.
30. Clark, O.H., "Asymptomatic" primary hyperparathyroidism: is parathyroidectomy indicated? *Surgery*, 1994. 116(6): p. 947-53.
31. Malmaeus, J., et al., Parathyroid surgery in Scandinavia. *Acta Chir Scand*, 1988. 154(7-8): p. 409-13.
32. Udelsman, R., Six hundred fifty-six consecutive explorations for primary hyperparathyroidism. *Ann Surg*, 2002. 235(5): p. 665-70; discussion 670-2.
33. Miccoli, P., et al., Results of video-assisted parathyroidectomy: single institution's six-year experience. *World J Surg*, 2004. 28(12): p. 1216-8.
34. Rubello, D., et al., Role of gamma probes in performing minimally invasive parathyroidectomy in patients with primary hyperparathyroidism: optimization of preoperative and intraoperative procedures. *Eur J Endocrinol*, 2003. 149(1): p. 7-15.
35. Marx, S.J., Hyperparathyroid and hypoparathyroid disorders. *N Engl J Med*, 2000. 343(25): p. 1863-75.

